

➔ Hastalık erken evrede (akut) tanınırsa kolaylıkla tedavi edilir; ameliyat ya da başkaca girişimlere gerek olmaz. Tedavisinde akut alevli dönemlerde anestetik kremler, sıcak oturma banyoları kullanılır, diet önerilerinde bulunulur. Kabızlığın giderilmesi ve düzenli bir barsak alışkanlığı sağlanmasıyla hastalık kısa sürede iyileşir. Hastalığın kronikleşmesi durumunda ise yukarıda tanımlanan konservatif yöntemler genelde yetersiz kalacaktır. Kronik anal fissürün klasik tedavisi cerrahidir.

➔ Bu ameliyatın tam başarı ile sonuçlanması, tekrar etmemesi ve nadir de olsa ameliyat sonrası gaz-gaita kaçırma gibi risklerin olmaması amacıyla ameliyatlarımızı özel kalibre ve basınçölçer aletler ile ayarlayarak yapmaktayız (spazm kontrollü ve basınç kontrollü sfinkterotomi).

➔ Ekibimizin cerrahi yaklaşımı, cerrahi literatüründe en gelişmiş/rafine uygulama olarak kabul edilmektedir.

➔ Anal fissür, diğer anal hastalıklar gibi özel bir hastalıktır ve özel bir uzmanlık yaklaşımını gerektirir. Ancak tüm tanı - tedavi yöntemlerine sahip bir proktoloji ekibi/merkezi ve hastanın doğru ve ayrıntılı yönlendirilmesi ve uyumu ile yetkin tedavi sağlanır ve tekrar etmesi önlenebilir.




www.colo-proctology.com
www.kolo-proktoloji.com
www.koruhastanesi.com

Bilgi ve Görşeller: Prof. Dr. B. Bülent Mentş, Doç. Dr. Sezai Leventođlu, Op. Dr. Bahadır Ege

Tasarım ve Uygulama: bayt ltd. Őti. , 0312 431 3062

Ayrıntılı bilgi için kaynaklar

- Mentş BB, Irkörücü O, Akin M, Leventođlu S, Tatlıciođlu E. Comparison of botulinum toxin injection and lateral internal sphincterotomy for the treatment of chronic anal fissure. Dis Colon Rectum. 2003;46:232-7.
- Nelson RL. Non surgical therapy for anal fissure. Cochrane Database Syst Rev 2009;(2):CD003431.
- Mentş BB, Ege B, Leventođlu S, Oguz M, Karadag A. Extent of lateral internal sphincterotomy: up to the dentate line or up to the fissure apex? Dis Colon Rectum. 2005;48:365-70.
- Mentş BB, Tezcaner T, Yılmaz U, Leventođlu S, Oguz M. Results of lateral internal sphincterotomy with particular reference to quality of life. Dis Colon Rectum. 2006;49:1045-51.
- Mentş BB, Güner MK, Leventođlu S, Akyürek N. Fine-tuning of the extent of lateral internal sphincterotomy: spasm-controlled vs. up to the fissure apex. Dis Colon Rectum 2008;51:128-33.
- Herzig DO, Lu KC. Anal fissure. Surg Clin North Am 2010;90:33-44



Anal Fissür Tedavisinde

Ayaktan,
Yetkin,
Bütüncül,
Hızlı çözüm

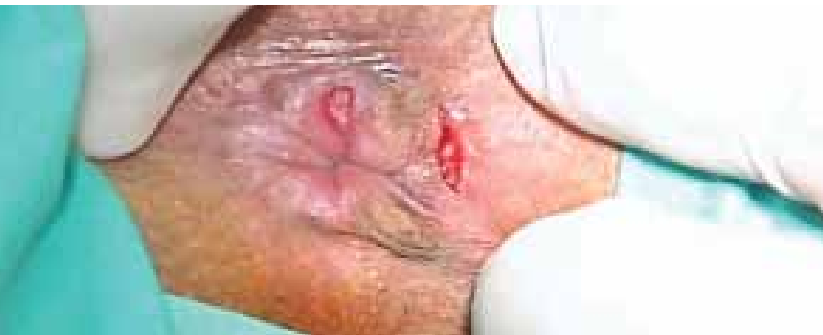Mentş, Leventođlu, Ege, Bozkaya



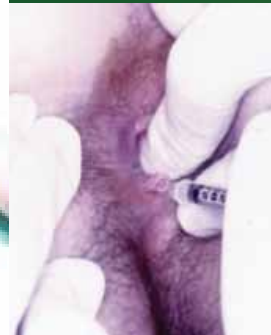- ➔ Proktoloji Ünitimizde uluslar arası düzeyde yetkin, tanınan ve çağdaş tedavilere bizzat katkı sağlayan bir ekibin konsept ve uygulamaları ile karşılaşacaksınız. Sorununuzun tedavisinde bütüncül ve akademik bir yaklaşımın unsurlarıyla tanışacaksınız.
- ➔ Hastalığın doğru tanısı, hangi evrede olduğu, eşlik eden başkaca bir patoloji olup olmadığı yönünde süratle irdeleme yapılacak ve sizinle ayrıntılı olarak paylaşılacaktır. Ne kadar çok bilerseniz, bize o kadar yaklaşır ve yardımcı olursunuz.
- ➔ Tanı ve tedavide size uygulanacak hiçbir işlemde ağrı duymamanız sağlanacaktır. Tam bilgilendirme yapılmadan hiçbir işlem uygulanmayacaktır.
- ➔ Anal fissür vakalarının önemli bir kısmı ameliyatsız yöntemlerle tedavi edilmesi mümkündür.
- ➔ Hangi tedavi uygulanırsa uygulansın başarılı olmamızda esas, bu hasta grubunda sık raslanan kabızlık, düzensiz dışkılama gibi ek sorunların düzeltilmesidir. Bu doğrultuda size ayrıntılı bilgi ulaştırılacak, eğitim broşürleri verilecektir.
- ➔ Anal fissürün akut ya da kronik olmasına göre ...

- > posalı diet
- > sıcak su banyoları
- > BOTOX injeksiyonu
(Anal kasların spazmını gideren ilaç)
- > GTN (Anal kasların spazmını gideren krem)
- > cerrahi tedavi -lateral internal sfinkterotomi
(spazm kontrollü ve basınç kontrollü)

... gibi çağdaş yaklaşımlardan ilmi zeminde gerekli ve uygun bir ya da birkaçına karar verilecek ve sizinle ayrıntılı olarak tartışılacaktır.



Botox ile tedavi



- ➔ Anal bölge (makat) çevresindeki yırtıklar/çatlaklardır. Genellikle kabızlık (konstipasyon) gibi düzensiz dışkılama alışkanlıklarına bağlı olarak gelişir. Hamilelik ya da doğum ile provoke olabilir
- ➔ Anal bölgede dışkılama sırasında yırtılır tarzda şiddetli ağrı ile karakterlidir. Bu ağrı, dışkılama sonrası da bazen saatlerce devam edebilir. Ağrı dışında, kanama, kaşıntı ve akıntıya bağlı iç çamaşırı kirlenmesi olabilir.
- ➔ Proktoloji Ünitesinde muayene ile tanı rahatlıkla konur. İlk etapta endoskopik kontrol ağrı nedeniyle yapılmaz.
- ➔ Ancak bazı hastalarda anal fissür, gerçek sorunun sadece görünen kısmı olabilir. Altta yatabilecek barsak fitiği (rektosel), barsak kanseri gibi olası yandaş sorunları iyi irdelemek, yandaş hastalıklar varsa bunların tedavisini de dikkate almak gereklidir.

“hayatı güzelleştirir”

